

## MEME TÜBERKÜLOZU

Dr. Mustafa YANDI(x)  
Dr. Ali BAYRAM (xx),  
Dr. Bahtiyar ŞENGÜN (xxx)  
Dr. Kadriye YILDIZ (xxxx)

### ÖZET :

*Meme tüberkülozu nadir bir hastalık olup teşhis ve tedavisi güçtür. Bu makalede, meme tüberkülozlu bir olgu sunularak literatürün ışığı altında tartışıldı.*

Memenin kronik enfeksiyonlarından olan meme tüberkülozu batı ülkelerinde oldukça nadirdir ve insidansı, tüberkülozunkine paralel olarak giderek azalmaktadır(1-3). Amerika Birleşik Devletlerinde yapılan çalışmalarda. 1938-1967 yılları arasında yaklaşık 8000 meme biyopsisinin incelenmesinde sadece 5 olguda; 1949-1954 yılları arasında 2141 biyopsinin incelenmesinde ise 2 olguda meme tüberkülozu tanısı konulmuştur. Halbuki 1920 li yıllarda yapılan çalışmalarda meme lezyonları içerisinde tüberkülozun oranı % 1.5 civarında idi(1).

Ülkemizde ise tüberküloz insidansı son yıllarda giderek artmaktadır; buna paralel olarak meme tüberkülozu insidansının da artması doğaldır. Nitekim, yurdumuzda yapılan bir çalışmada meme lezyonları içerisinde tüberküloz oranı % 0.3 olarak bulunmuştur(4). Bu nedenle, meme tüberkülozlu bir olguyu takdim ederek ilgili literatürü gözden geçirmeyi amaçladık.

### OLGU

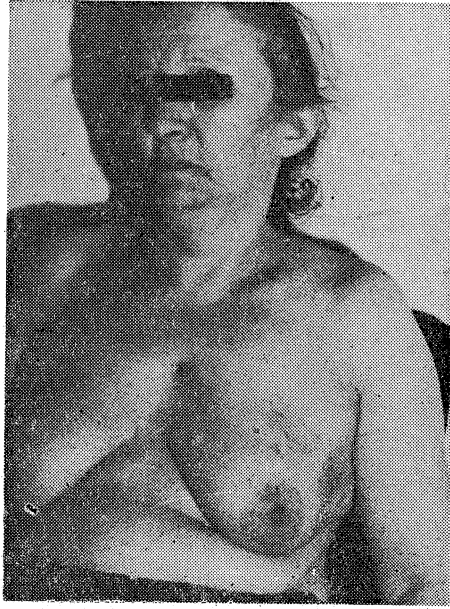Hasta G.A. (Pro. No. : 85579), 53 yaşında, kadın. Sol memede akıntı nedeniyle K.Ü. Tıp Fakültesi İç Hastalıkları poliklinğine müracaat etti. Hikâyesinden; bir yıl önce sol memede şişkinlik nedeniyle doktora başvurduğu, yapılan biyopside

---

x KTÜ Tıp Fakültesi Genel Cerrahi Anabilim Dalı Öğr. Ü. (Y. Doç. Dr.)  
xx KTÜ Tıp Fakültesi İç Hastalıkları Anabilim Dalı Öğr. Ü. (Doç. Dr.)  
xxx KTÜ Tıp Fak. İç Hastalıklar Anabilim Dalı Araştırma Gör. (Dr.)  
xxxx KTÜ Tıp Fakültesi Patoloji Anabilim Dalı Öğr. Ü. (Y. Doç. Dr.)

kronik granülatöz iltihap-tüberküloz ile uyumlu ve akciğer tüberkülozu olduğu da kabul edilerek izoniazid, rifampisin ve pirazinamid verildiği ve bir süreyle tedavi gördüğü öğrenildi.

Fizik muayenede: Genel durumu iyi, vital bulguları normal, sol akciğer alt kesiminde solunum sesleri azalmış, kostodiyafragmatik sinüsler açıktı. Solda 3. interkostal aralıkla sternumun kesişme yerinde 1x1 cm ebadında, akıntılı kronik ülser; sol meme üst dış kadranda 1x1.5 cm ebadında akıntılı kronik ülser mevcuttu (Resim 1). Sol aksiller bölgede 1.5 cm çapında lenf nodu palpe edilmekteydi.

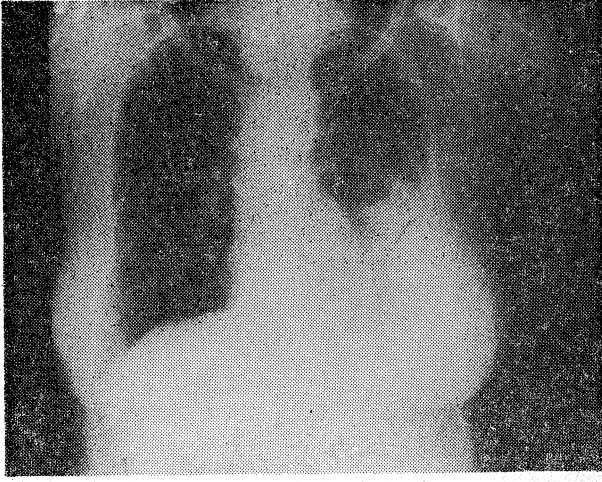


Resim 1. Sternum üzerinde ve sol meme üst dış kadranda ülser

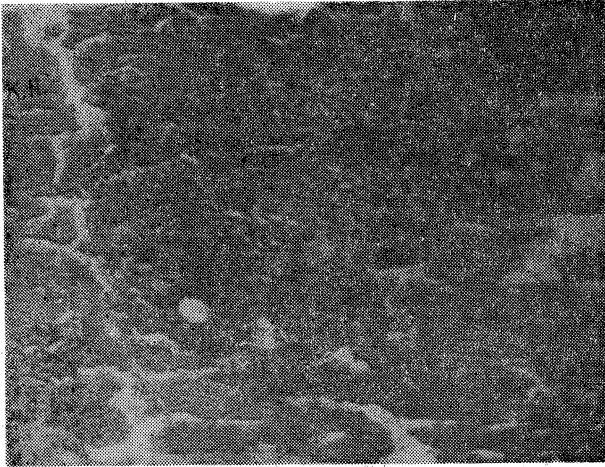
Laboratuvar bulgularından; PPD 30 mm, sedimentasyon hızı 30 mm/saat idi. Meme akıntısından yapılan direkt tetkikte aside dirençli bakteri tesbit edildi.

Radyolojik incelemede: Akciğer grafisinde, sol apekte fibroproduktif tip reinfeksiyon tüberkülozu dikkati çekmektedir. Sol diyafragmatik plevra ve sol toraks pariyetal plevrasında eski plörezi sekeli yapışıklıklar ve plevral kalsifikasyon mevcuttu (Resim 2). Diğer grafilerde, sternum, kostalar ve vertebralarda patoloji tesbit edilemedi.

Meme dokusundan yapılan biyopside; kazeifikasyon nekrozu, bazıları Langhans tipinde dev hücreler, epitelioid histiyositler ve lenfositlerden oluşan granülatöz iltihap ve fibrozis görülmüştür (Resim 3).



Resim 2. Akciğer radyografisi: Sol apekte tüberküloz; plevral yapışıklık ve kalsifikasyonlar.



Resim 3. Kazeifiye granülomatöz iltihap. Ok: Langhansdev hücreleri, KN: Kazeifikasyon nekrozu alanları (H.E., x600)

Patolojik tanı: Kazeifiye granülomatöz iltihap, tüberküloz ile uyumlu;

Tanı, tedavi ve seyir: Akciğerde tüberküloz olması, patolojik inceleme sonucu ve meme akıntısında aside dirençli bakterinin gösterilmesi nedeniyle olgumuzda "Akciğer tüberkülozuna sekonder meme tüberkülozu" tanısı kesinleşti; Streptomisin, Rifampisin, İzoniazid ve Pirazinamid başlandı. Kliniği giderek düzeldi, akıntısı azaldı. İlaçlarını kullanma eğitimi verilerek kontrole gelmek üzere taburcu edildi.

## TARTIŞMA

Meme tüberkülozu primer veya sekonder olabilir. Primer tipinde lezyon sadece memededir; sekonder tipinde ise meme dışında daha önce yerleşmiş tüberküloz vardır. Genellikle plevral orijinli ve mediastinal noddan kıkırdak kostaya yayılma şeklindedir. Kostada uzun yıllar sessiz kalan tüberküloz meme lezyonlarına ve sonuçta cilde açılan bir veya birkaç fistül oluşmasına sebep olur (1-3). Tüberkülozlu aksiller lenf nodlarından da yayılım olabilir(1). Olgumuz, primer akciğer tüberkülozuna sekonder meme tüberkülozu olgusuydu.

Tüberküloza bağlı meme lezyonları sıklıkla santral lokalizasyonlu ve fluktuasyon veren abseler şeklinde de gelişebilir(1). Olgularda meme akıntısı da görülebilir(1,2).

Özellikle; memede sert, hassas olmayan ve nisbeten hareketsiz bir kitle ile birlikte meme başı veya cildinde çekilme (retraksiyon) gösteren olgular karsinomayı taklid edebilirler(1,2). Nitekim, yanlılıkla karsinoma tanısı konularak radikal mastektomi yapılan meme tüberkülozu olguları mevcuttur(1).

Meme tüberkülozunun erken teşhisi güçtür. Önceden yeterli tedavi gördüğü halde düzelmeyen veya tekrarlayan meme abseleriyle müracaat eden hastalarda tüberkülozdan şüphelenilmelidir(2). Gebe kadınlarda daha sık görülmektedir (1). Mammografi diyagnostik değildir ve çoğu olgularda fibroadenom bulgularıyla yakın benzerlik gösterir(5).

Tanıda histopatolojik incelemenin değeri büyüktür. Bazen abse duvarının birkaç yerinden biyopsi yapmak gerekebilir(2). Sarkoidoz ve fungus infeksiyonları gibi granümatöz iltihap yapan diğer hastalıkları mikroskopik olarak tüberkülozdan ayırmak güç olduğundan tanının klinik tablo, mikrobiyolojik tetkikler ve lenf bezi biyopsisi gibi diğer bulgularla birlikte konulması gerekmektedir(1,2). Tüberküloza bağlı meme lezyonundan aside dirençli bakteri tesbiti 439 olguluk bir seride % 25 olarak bulunmuştur (6). Biz de olgumuzda meme biyopsisi ve meme akıntısında aside dirençli bakteri tesbit ederek tanıyı koyduk.

Meme tüberkülozunda lezyon küçük ise etrafındaki normal dokudan da almak suretiyle lokal eksizyonla tedavi edilebilir; bazı olgularda ise basit mastektomi gerekebilir. Her iki durumda da aynı zamanda antitüberküloz tedavi uygulanmalıdır. Varsa, iltihaplı kıkırdak kostanın çıkarılması da sıklıkla gerekmektedir(2,3).

Bazı yazarlar ise, modern kemoterapiye rağmen tedavinin uzun sürmesi ve pahalı oluşu, lezyonun sebat ederek daha sonraki gebeliklerde yeniden alevlenmesi nedeniyle basit mastektomiye tavsiye etmektedirler(1).

Olgumuzda lezyonun sınırlı olması ve daha önce uygulanan tedavi süresinin kısa olması nedeniyle antitüberküloz tedaviyi tercih ettik.

Sekonder meme tüberkülozunda, primer odaktaki enfeksiyon tümüyle tedavi edilmelidir.

## SUMMARY

### TUBERCULOSIS OF THE BREAST

Tuberculosis of the breast is a rare disorder. Its diagnosis and therapy are difficult to confirm. In this paper, a case of breast's tuberculosis was reported and discussed with literature.

### KAYNAKLAR

1. Haagensen CD: Diseases of the Breast, 3rd Ed, W.B. Saunders Co., Philadelphia 1986, pp. 384-389
2. Johnsen C: Inflammatory Lesions of the Breast. In: Strömbeck J 10, Rosato FE. (Ed.) Surgery of the Breast, Thieme Inc, New York, 1986, pp. 51
3. Rush BF: Breast. In: Schwartz SI, Shiers GT, Spencer FC et al (Ed). Principles of Surgery. 3rd Ed, McGraw-Hill Book Comp, New York 1979, pp: 588
4. Taşpınar AH, Özgüç E: Selim meme hastalıklarının klinik, sitolojik ve patolojik karşılaştırılması ile cerrahi endikasyonları. Medica: Volüm 3, sayı 9: 46-48, 1987.
5. Alagaratham TT, Ong GB: Tuberculosis of the breast. Br J Surg. 67: 125 1980.
6. Morgen M: Tuberculosis of the breast. Surg Gynecol Obstet. 53: 593, 1981